Persönliche PDF-Datei für
Jensen C.

Mit den besten Grüßen von Thieme

www.thieme.de

Relativ Motion Splint – der Allrounder unter den Schienen

Praxis Handreha

2025

79–83

10.1055/a-2411-6333

Dieser elektronische Sonderdruck ist nur für die Nutzung zu nicht-kommerziellen, persönlichen Zwecken bestimmt (z. B. im Rahmen des fachlichen Austauschs mit einzelnen Kolleginnen und Kollegen oder zur Verwendung auf der privaten Homepage der Autorin/des Autors). Diese PDF-Datei ist nicht für die Einstellung in Repositorien vorgesehen, dies gilt auch für soziale und wissenschaftliche Netzwerke und Plattformen.

Copyright & Ownership
© 2025. Thieme. All rights reserved.
Die Zeitschrift *Praxis Handreha* ist Eigentum von Thieme.
Georg Thieme Verlag KG,
Oswald-Hesse-Straße 50,
70469 Stuttgart, Germany
ISSN 2628-4545

Thieme

Relative Motion Splint – der Allrounder unter den Schienen

Carina Jensen

Ob für die Frühmobilisierung von Sehnenverletzungen, Kontrakturen, Adhäsionen, Schnappfinger, Instabilitäten und Kapsel-Band-Verletzungen, Knopflochdeformitäten oder Schwanenhalsdeformitäten: Der Relative Motion Splint ist eine Schiene für viele verschiedene Indikationen und dabei einfach und schnell herzustellen – auch für Nichtschienenbauer*innen. Hier ein Überblick über die umfangreichen Möglichkeiten in der Handtherapie.

Elektronischer Sonderdruck zur persönlichen Verwendung – Electronic offprint for personal use

Der Relative Motion Splint

Der Relative Motion Splint (RMS) wird im Bereich der Langfinger so angelegt, dass die PIP-Beugefalte frei bleibt (kleine Faust ist möglich) und die 3–4 Finger auf Höhe der ersten Phalanx verbindet. Sind alle Langfinger betroffen, kann der RMS nicht zum Einsatz kommen, alternativ kann dann eine MCP-Flexionsspange eingesetzt werden.

Der RMS kann als Relative-Motion-Flexion- oder als Relative-Motion-Extension-Splint angelegt werden:

- Relative-Motion-Flexion-Splint (RMFS): Der/die betroffene/n Finger liegen 15° weiter in Flexion zum Nachbarfinger [1].
- Relative-Motion-Extension-Splint (RMES): Der/die betroffene/n Finger liegen 15° weiter in Extension zum Nachbarfinger [1].

Meist wird der RMS als Joch-Schiene (Joke Splint) angelegt (▶ **Abb. 1**, ▶ **Abb. 2**). Dabei wird das 3-Punkte-Prinzip optimal genutzt. Sind jedoch 2 Randfinger betroffen, lässt sich keine Joch-Schiene anlegen. In diesem Fall kann der RMS als Variante gebaut werden: Jeder Finger wird einzeln umschlossen und die betroffenen Finger gegenüber den anderen Randfingern in ihrer Position eingestellt (▶ **Abb. 3**, ▶ **Abb. 4**).

Der Relative Motion Splint im Rahmen von konservativen Behandlungskonzepten

Der Stifttest: Um im Rahmen der konservativen Versorgung einen schnellen Eindruck zu erhalten, ob die Schienenversorgung einen Effekt hat, wird der Stifttest eingesetzt (▶ **Abb. 5**, ▶ **Abb. 6**). Die betroffenen Finger werden in der gewünschten Position gelagert, dann wird im Rahmen des Bewegungsablaufes von Flexion und Extension der Finger überprüft, ob der gewünschte Effekt eintritt. Wenn Ja, ist das die Entscheidungsrundlage für die Schienenversorgung [2].

Insbesondere im Rahmen einiger konservativer Behandlungskonzepte kann die Trageempfehlung der Schiene 6 Wochen überschreiten. Spätestens dann ist es wichtig, den Patient*innen tägliche Übungen zum Aufbau des Handgewölbes mitzugeben. Bitte darauf achten, dass es nicht zur Palmarisierung der in Flexion gestellten MCPs kommt.

Kontrakturen und Adhäsionen

Wenn es sich bei der Verletzung um eine ältere und stärkere Kontraktur handelt, ist vorab oder auch parallel zum RMS das Tragen einer Quengelschiene indiziert [3]. Beim Tragen des entsprechenden RMS erweitern die Alltagsbewegungen der Nachbarfinger den Bewegungsumfang [3, 4].

Kontrakturen/Adhäsionen im Bereich der MCP: Besteht eine Flexionskontraktur im MCP der Langfinger (keine endgradige, passive Extension möglich**)** oder eine (Narben-/Sehnen-)Adhäsion im palmaren Bereich des Fingers/Fingerstrahls, kann mit einem RMES der betroffene Finger gegenüber den Nachbarfingern in der Extension gelagert werden. Im Alltag werden die betroffenen Strukturen des Fingers durch die Extensionsbewegungen der Nachbarfinger immer mehr aufgedehnt.

Bei einer Extensionskontraktur im MCP der Langfinger (keine endgradige, passive Flexion möglich) oder einer (Narben-/Sehnen-)Adhäsion im dorsalen Bereich des Fingers/Fingerstrahls kann mit einem RMFS der betroffene Finger gegenüber den Nachbarfingern in der Flexion gelagert werden.

Elektronischer Sonderdruck zur persönlichen Verwendung – Electronic offprint for personal use

▶ **Abb. 1** RMS als Joch-Schiene, Ansicht von palmar.

▶ **Abb. 2** RMS als Joch-Schiene, Ansicht von dorsal.

▶ **Abb. 3** RMS alle Finger einzeln.

▶ **Abb. 4** MCP-Flexionsspange.

Kontrakturen/Adhäsionen im Bereich der PIP: Besteht eine Flexionskontraktur im PIP (keine endgradige, passive Extension möglich) oder eine (Narben-/Sehnen-)Adhäsion im palmaren Bereich des PIP, kann mit einem RMFS der betroffene Finger gegenüber den Nachbarfingern in der Flexion gelagert werden. Da die Flexionslagerung auf Höhe der ersten Phlanx durchgeführt wird, muss das PIP-Gelenk bei Greifbewegungen aktiv mehr gestreckt werden. Durch die Flexionsstellung im MCP wird der Tractus lateralis und damit die intrinsische Muskulatur vor allem für die Extension im PIP eingesetzt. Andere Kraftquellen können so gezielter eingesetzt werden und das betroffene Gewebe wird regelmäßig aufgedehnt.

Bei einer Extensionskontraktur im PIP (keine endgradige, passive Flexion möglich) oder einer (Narben-/Sehnen-)Adhäsion im dorsalen Bereich des PIP, kann mit einem RMES

Elektronischer Sonderdruck zur persönlichen Verwendung – Electronic offprint for personal use



▶ **Abb. 5** Stifttest.

der betroffene Finger gegenüber den Nachbarfingern in der Extension gelagert werden. Da die Extensionslagerung auf Höhe der ersten Phlanx durchgeführt wird, muss das PIP-Gelenk bei Greifbewegungen aktiv mehr flektiert werden.

Trageempfehlung: Grundsätzlich ist eine länger anhaltende Dehnung bei solchen Indikationen wichtig für die Wirksamkeit. Während Quengelschienen ca. 2 Stunden am Stück getragen werden sollen, kann der RMS (ergänzend) den ganzen Tag eingesetzt werden, da er während der Funktion am besten wirkt [5]. Je älter und stärker die Kontraktur/Adhäsion, desto länger dauert der Schieneneinsatz. Dieser kann über mehrere Monate erfolgen, solange eine Erweiterung des Bewegungsumfanges messbar ist. Wenn sich über 3 Monate hinweg keine Veränderung mehr zeigt, kann die Behandlung beendet werden.

Schnappfinger

Wenn nicht das Ringband zu klein ist (meist nach Trauma oder bei Kleinkindern), ist die Hauptursache der Tendovaginitis stenosans (Schnappfinger) die verdickte Sehne aufgrund eines Hypertonus der Fingerflexoren. Dieser kann meist erfolgreich konservativ behandelt werden. Er sollte dauerhaft beseitigt werden, auch um Rezidive zu verhindern. Das entzündliche Knötchen, dass durch die Reibung der verdickten Sehne am Ringband (meist A1) entsteht, führt zu schmerzhaften Bewegungseinschränkungen. Das Tragen der Schiene soll verhindern, dass sich das Knötchen unter das Ringband schiebt und das schmerzhafte Schnappen entsteht.

Es ist zu empfehlen, vorab den Stifttest durchzuführen und festzustellen, ob ein RMS indiziert ist. Gerade wenn mehrere Finger betroffen sind, ist der Einsatz eines RMS meist sinnvoll. Ist jedoch nur ein Finger betroffen, kann es für die Patient*innen angenehmer sein, Blockschienen zum Einsatz zu bringen. Dafür ist es vorteilhaft vorab zu prüfen, auf welcher Höhe eine Bewegungslimitierung sinnvoll ist. Blockschienen werden zur Kontrakturvermeidung im täglichen Wechsel getragen, daher werden immer 2 Schienen ausgehändigt. Je nach dem, wo das Knötchen sitzt, ist ein

▶ **Abb. 6** Stifttest.

RMFS oder RMES sinnvoll. Da meist die Engstelle des A1-Ringbandes betroffen ist, wird es der RMFS sein [6].

Instabilitäten, Kapsel-Band-Verletzungen der Mittelhand und MCP

Ob eines der Kollateralbänder oder die Kapseln der MCPs, Lig. Transversum oder andere Weichteile im Bereich der Mittelhand, in diesem Bereich bestehen oft noch monatelang Schmerzen bei Belastung nach einem Trauma. Taping ist in dieser Region oft schwierig und nicht langlebig. Daher ist der RMS eine sinnvolle Lösung (siehe auch Stifttest). Bei Läsion/Überdehnung eines Kollateralbandes von nur einem Finger, ist in der Regel eine Achterschlaufe (oder Buddy Loop) ausreichend.

Knopflochdeformität: Selbst bei schon jahrelang bestehenden Deformitäten lohnt sich ein Versuch, den RMFS einzusetzen, auch (oder gerade) ohne vorangegangene OP. Da eine Knopflochdeformität meist eine Strecksehnenverletzung Zone 3 als Ursache hat und im unbehandelten Fall nicht selten eine Flexionskontraktur im PIP entsteht,

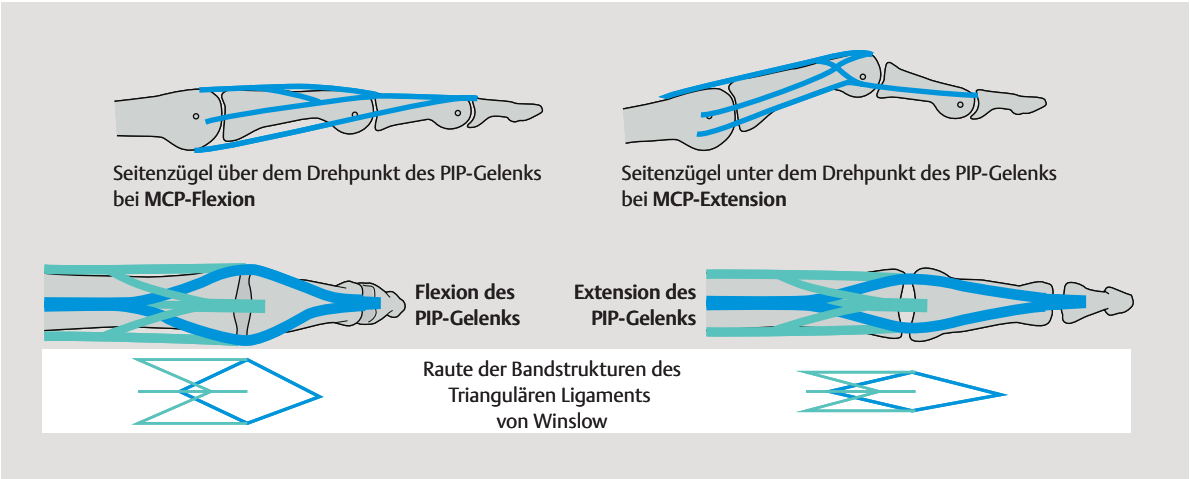

▶ **Abb. 7** Oben: Strecksehnenläsion Zone 3 ohne Seitenzügelbeteiligung. Unten: Winslows-Diamand.

▶ **Abb. 8** Beispiel RMFS D2/3 bei Strecksehnenläsion Zone 3 von D2/3 ohne Seitenzügelbeteiligung.

kann auch in diesen Fällen der RMS wie beschrieben zum Einsatz kommen [7].

Schwanenhalsdeformität: Je länger eine Deformität besteht, desto länger ist die Tragedauer. Ist bereits eine Extensionskontraktur entstanden, wird diese zuerst behandelt. Bei der Schwanenhalsdeformität wird anders als bei der Knopflochdeformität der RMES eingesetzt, um eine Flektion im PIP des betroffenen Fingers zu ermöglichen. Bei MCP-Extension befinden sich die Seitenzügel unter dem Drehpunkt des PIP-Gelenks und können flektieren (▶ **Abb. 7**).

Der Relative Motion Splint im Rahmen von Frühmobilisierungskonzepten

Der RMS stellt eine einfache und schnell zu versorgende Möglichkeit im Rahmen der Frühmobilisierung dar. Wenn er eingesetzt werden kann, vereinfacht das die Schienenversorgung enorm. Alle anderen Nachbehandlungskonzepte, die keine Immobilisierung vorsehen (in dieser Zone nicht vorrangig empfohlen), beinhalten eine deutliche aufwändigere Schienenversorgung (SAM-Konzept = 3 Schienen, Inverse Kleinertschiene).

Strecksehnenverletzung Zone 3/4

Bei Strecksehenenverletzungen in Zone ¾ empfiehlt sich unbedingt eine zusätzliche Nachtlagerung in einer Sandwichschiene (Lagerung PIP in 0 °) als Kontrakturprophylaxe. Tagsüber kann ein Relative-Motion-Flexion-Splint zum Einsatz kommen. Da der betroffene Finger im RMFS konsequent in einer MCP-Flexionsstellung gehalten wird, bleibt der Tractus intermedius immer in Annäherung (▶ **Abb. 8**). Die aktive Extension wird über den Tractus lateralis durchgeführt, der durch die Flexionsstellung im MCP aktiv werden kann [8–10] (▶ **Abb. 7**).

HANDSCHIENEN-MANUAL

Weitere Informationen zum Einsatz des Relative Motion Splint, z. B. bei weiteren Sehnenverletzungen, gibt es im Handschienen-Manual der Autorin: Carina Jensen. Das Handschienen-Manual. Therapeutische Schienenversorgung: Neu & optimiert. 2. erw. Aufl. Gießen: Wertvoll Wachsen Verlag; 2021

Elektronischer Sonderdruck zur persönlichen Verwendung – Electronic offprint for personal use

Interessenkonflikt

Carina Jensen ist Autorin des Handschienen-Manual, das sie im Eigenverlag vertreibt. Darüber hinaus besteht kein weiterer Interessenkonflikt.

Autorin

Carina Jensen

ist Ergotherapeutin, zertifizierte Handtherapeutin, Manualtherapeutin OE und Schmerztherapeutin. Sie leitet das Hand- & Therapiezentrum Gießen und ist zudem als Dozentin und Buchautorin tätig.

Korrespondenzadresse

Carina Jensen
Hand- & Therapiezentrum Gießen
Stolzenmorgen 32
35394 Gießen, Deutschland
c.jensen@htz-giessen.de

Literatur

[1] Orfit Industries, Hrsg. The Relative Motion Orthosis Positioning Options, Splinting Instructions and Tips. Wijnegem Belgien o.J.: 4–5. Übersetzung ins Deutsche Nora Meyer. Im Internet. www.orfit.com/app/uploads/Relative-Motion-Orthoses-Handout.pdf; (Stand: 05.01.2025)

[2] Lalonde DH, Flewelling LA. Solving Hand/Finger Pain Problems with the Pencil Test and Relative Motion Splinting. Plastic & Reconstruc Surg 2017; 5: e1537. Im Internet: https://journals.lww.com/prsgo/fulltext/2017/10000/Solving_Hand_Finger_Pain_Problems_with_the_Pencil.26.aspx?trk=public_post_comment-text; (Stand: 05.01.2025)

[3] Materi M. What are the splinting options for stiff finger joints? Published 10/19/2022. Im Internet: www.handtherapyacademy.com/orthoses/splinting-options-for-stiff-finger-joints/; (Stand: 05.01.2025)

[4] Hirth MJ, Howell JW, O'Brien L. Relative motion orthoses in the management of various hand conditions: A scoping review. J Hand Ther 2016; 29: 405–432

[5] Feehan LM, Ewald SG. Relative motion orthoses: A five-question decision making tool for thinking beyond thermoplastics. J Hand Ther 2023; 36: 479–485. Im Internet: www.sciencedirect.com/science/article/pii/S0894113022001089; (Stand: 05.01.2025)

[6] Leong LX, Chai SC, Howell JW et al. Relative motion splints versus metacarpophalangeal joint blocking splints in the management of trigger finger: Study protocol for a randomized comparative trial. PLoS One 2024; 19: e0307033

[7] Merritt WH, Jarrell K. A Paradigm Shift in Managing Acute and Chronic Boutonniere Deformity: Anatomic Rationale and Early Clinical Results for the Relative Motion Concept Permitting Immediate Active Motion and Hand Use. Ann Plast Surg 2020; 84: 141–150

[8] Merritt WH. Relative Motion Splint: Active Motion After Extensor Tendon Injury and Repair. J Hand Surg 2014; 39: 1187–1194. Im Internet: www.sciencedirect.com/science/article/pii/S0363502314003633; (Stand: 05.01.2025)

[9] Shaw AV, Verma Y, Tucker S et al. Relative motion orthoses for early active motion after finger extensor and flexor tendon repairs: A systematic review. J Hand Ther 2023; 36: 332–346. Im Internet; www.sciencedirect.com/science/article/pii/S0894113023000133; (Stand: 05.01.2025)

[10] Bargfrede H, Wendt H. Handtherapeutische Nachbehandlung bei Strecksehnenverletzungen. Berufsgenossenschaftliche Unfallklinik Ludwigshafen. 2024; Im Internet: www.bg-kliniken.de/fileadmin/04_ludwigshafen/_content/PDFs/Strecksehnen-Nachbehandlung_Konzept.pdf; (Stand: 05.01.2025)

[11] Jensen C. Das Handschienen-Manual. Übersicht zum Einsatz als Relativ-Motion-Flexion-Splint (RMFS) oder als Relativ-Motion-Extension-Splint (RMES). 2. erw. Aufl. Gießen: Wertvoll Wachsen Verlag; 2021; 116

Bibliografie

Praxis Handreha 2025; 6: 79–83
DOI 10.1055/a-2411-6333
ISSN 2628-4545
© 2025. Thieme. All rights reserved.
Georg Thieme Verlag KG, Oswald-Hesse-Straße 50, 70469 Stuttgart, Germany

Elektronischer Sonderdruck zur persönlichen Verwendung – Electronic offprint for personal use